



Komparacija kvaliteta prikaza moždanog udara između T2 uravnotežene sekvence obrnutog oporavka sa supresijom vode i T2 uravnotežene sekvence

Armin Papračanin^{1*}, Sandra Vegar - Zubović¹, Semra Šeper - Selimović¹, Lidija Lincender², Enis Tinjak³, Prim. doc. dr. sci. med. Sabina Prevljak

¹ Radiology Clinic, Clinical Centre of Sarajevo University, Bosnia and Herzegovina

² Academy of Sciences and Arts of Bosnia and Herzegovina

³ Oncology Clinic, Clinical Centre of Sarajevo University, Bosnia and Herzegovina

DOI: <https://doi.org/10.48026/issn.26373297.2022.13.1.2>

APSTRAKT

Moždani udar ili cerebrovaskularni inzult (CVI) je u današnje vrijeme jedan od glavnih uzroka smrtnosti i invaliditeta u svijetu. Veoma značajnu ulogu u dijagnostici CVI-a zauzima magnetna rezonanca (MR) koja se ogleda u mogućnosti klasifikacije i otkrivanju patofiziologije kako bi se pravovremeno i brzo postupilo sa terapijskim tretmanom ukoliko je došlo do pojave CVI-a.

Ciljevi: Uporediti kvalitet prikaza CVI-a između T2 FLAIR i T2 sekvence, utvrditi utjecaj lokalizacije CVI-a na intenzitet signala, utvrditi utjecaj vremena pojave CVI-a na intenzitet signala. Utvrditi kategorije pacijenata kod kojih najčešće nastaje CVI.

Metode istraživanja: Istraživanje je dizajnirano kao retrospektivna deskriptivna studija. Rad je realiziran u Kliničkom centru Univerziteta u Sarajevu, na Klinici za radiologiju. U studiju je uključeno 50 pacijenata kod kojih MR nalaz ukazuje na prisustvo CVI-a. Ispitivanje je obavljeno na MRI jedinicama jačine 1.5 i 3.0 T.

Rezultati: Od ukupnog broja pacijenata 50 (100%), 32 su muškog spola (64%), a 18 (36%) ženskog spola. CVI je najčešće bio prisutan kod pacijenata muškog spola u grupi od 61-70 godina, dok je kod pacijenata ženskog spola najčešće bio prisutan u grupi od 71-80 godina. 52% pacijenata je imalo jedan od faktora rizika za nastanak CVI-a, HTA je bila prisutna kod 28% pacijenata, a DM

kod 22% pacijenata. T2 FLAIR sekvenca je imala veće vrijednosti intenziteta signala na lateralnom rubu CVI-a, dok je T2 sekvenca imala veće vrijednosti u centru i prednjem rubu CVI-a. T2 FLAIR sekvenca je imala veći intenzitet signala na lokacijama: thalamus, mesencephalon, okcipitalno kortikalno subkortikalno i područje kapsule interne. T2 sekvenca je imala veći intenzitet signala na lokacijama: medula oblongata, parieto okcipitalno kortikalno subkortikalno, frontoparietalno paraventrikularno, parietalno kortikalno subkortikalno, frontoparietalno kortikalno subkortikalno, cerebellum i pons. Najčešća uputna dijagnoza je bila CVI.

Zaključak: T2 FLAIR sekvenca je senzitivnija kod prikaza akutnog i subakutnog CVI-a. T2 sekvenca je senzitivnija kod prikaza hroničnog CVI-a.

Ključne riječi: MRI, cerebrovaskularni inzult, T2 FLAIR, T2, intenzitet signala



UVOD

U ovom radu prikazat će se prednosti T2 FLAIR uravnotežene sekvence u odnosu na T2 uravnoteženu sekvencu kod dijagnostike moždanog udara.

Magnetna rezonanca rješava pitanja o prisustvu, veličini i opsegu intracerebralne hemoragije, intravaskularnog tromba, prisustvu i veličini infarktiranog tkiva te razlikovanje ishemijskog od infarktiranog moždanog tkiva. Ova metoda je dokazana kao specifičnija i osjetljivija u odnosu na CT u dijagnosticiranju moždanih oboljenja, koja imaju osobine da se pojavljuju na slici kao moždani udar (vaskularne malformacije, neoplazme, cerebralni edem, metabolički poremećaji i upalne bolesti).^(1,2,3,4)

Standardni MRI slikovni protokol za pacijente sa moždanim udarom uključuje: T1 uravnoteženu sekvencu, T2 uravnoteženu sekvencu, T2 FLAIR uravnoteženu sekvencu (sekvenca obrnutog oporavka sa supresijom vode) i difuzijsku uravnoteženu sekvencu (DWI) sa ADC mapama.⁽⁵⁾ Pored ovih standardnih sekvenci rade se perfuzijske slike (PWI) i magnetno rezonantna angiografija krvnih sudova glave (MRA). T2 uravnotežena sekvencu je osnovna sekvencu za otkrivanje lezija jer se patološki procesi prikazuju u visokom intenzitetu signala. Na T1 i T2 vremenima relaksacije povišen je intenzitet signala kod citotoksičnog edema, koji se razvija

u toku nastanka moždanog udara. Ukoliko se radi o patološkoj leziji lokalizovanoj u blizini cerebrospinalne tečnosti, istovremeno nastaje visok intenzitet signala iz tečnosti i same lezije. Ova pojava na T2 uravnoteženoj sekvenci može dovesti do slabije vizuelizacije i lokalizacije patoloških promjena. FLAIR (sekvenca obrnutog oporavka sa supresijom vode) je T2 uravnotežena sekvencu koja omogućava supresiju (brisanje) signala tečnosti u kortikalnom sistemu i subarahnoidalnom prostoru. FLAIR sekvencu zahtijeva relativno kratko vrijeme za dobivanje slike. Na standardnim T2 slikama likvor je svijetao, dok je na FLAIR slikama taman. FLAIR sekvencu pruža bolju detekciju hiperintenzivnih patoloških lezija, suprimirajući cerebrospinalnu tečnost, a istovremeno pojačavajući kontrast patološke lezije. U poređenju sa T2 uravnoteženom sekvencu, FLAIR sekvencu je dokazana kao superiornija kod ishemijskih i parenhimalnih lezija koje se nalaze u blizini cerebrospinalne tečnosti. Na FLAIR sekvenci se razlikuju subakutne od hroničnih promjena kao i druge patologije neishemijske prirode kao što su tumori, multipla skleroza i dr.^(5,6,7)

METOD ISTRAŽIVANJA

Ispitivanje je urađeno kao retrospektivna deskriptivna studija, kod koje su pacijenti uzeti u istraživanje u periodu od 01. 01. 2013. do 12. 12. 2014. godine na Klinici za

radiologiju KCU u Sarajevu. U istraživanje je uključeno 50 pacijenata koji su zadovoljavali kriterije za uključivanje u studiju. Svi pacijenti su imali dijagnostičan akutni, subakutni ili hronični CVI na magnetnoj rezonanci.

Urađena je komparacija intenziteta signala na dobijenim snimcima, između T2 FLAIR i T2 sekvenci na 3 mjesta: u centru CVI-a, na prednjem i lateralnom rubu CVI-a. Mjerenje intenziteta signala je obavljeno uz pomoć softverske opcije na satelitskim stanicama MR uređaja. Nakon detaljne kvalitativne analize dobijenih slika pristupilo se statističkoj obradi istih.

STATISTIČKA OBRADA PODATAKA

Rezultati ispitivanja su obrađeni upotrebom deskriptivne statistike, koja uključuje određivanje srednje vrijednosti (\bar{X}), standardne devijacije (SD) i standardne greške (SEM).

Komparacije srednjih vrijednosti među mjerenjima su izvršene Studentovim t-testom za varijable sa normalnom distribucijom, odnosno Mann - Whitney testom za varijable koje nemaju normalnu distribuciju. Prihvaćena statistička značajnost je bila na nivou $p < 0,05$. Svi podaci su obrađeni na statističkom softveru SPSS, verzija 20.0.

REZULTATI ISTRAŽIVANJA

Od ukupnog broja pacijenata, muškog spola je bilo 32 (64%), a ženskog spola 18 (36%). Prosječna starosna dob ispitanika je iznosila 61,8 godina. Na osnovu mjerenja intenziteta signala T2 FLAIR i T2 sekvence, T testom je utvrđeno da postoji statistički značajna razlika u intenzitetu signala između T2 FLAIR i T2 sekvence. T2 FLAIR sekvenca daje bolji prikaz moždanog udara na lateralnom rubu CVI-a, dok T2 sekvenca daje bolji prikaz moždanog udara u centru i prednjem rubu CVI-a kod snimanja magnetnom rezonancom.

	M	N	SD	Std. Er.	p
IS T2 FLAIR CENTRA CVI-a	574.10	50	132.18	18.69	0.000
IS T2 CENTRA CVI-a	627.50	50	157.53	22.27	
IS T2 FLAIR PREDNJEG RUBA CVI-a	480.22	50	126.33	17.86	0.000
IS T2 PREDNJEG RUBA CVI-a	506.82	50	135.97	19.23	
IS T2 FLAIR LATERALNOG RUBA CVI-a	503.96	50	125.56	17.75	0.000
IS T2 LATERALNOG RUBA CVI-a	501.62	50	109.93	15.54	

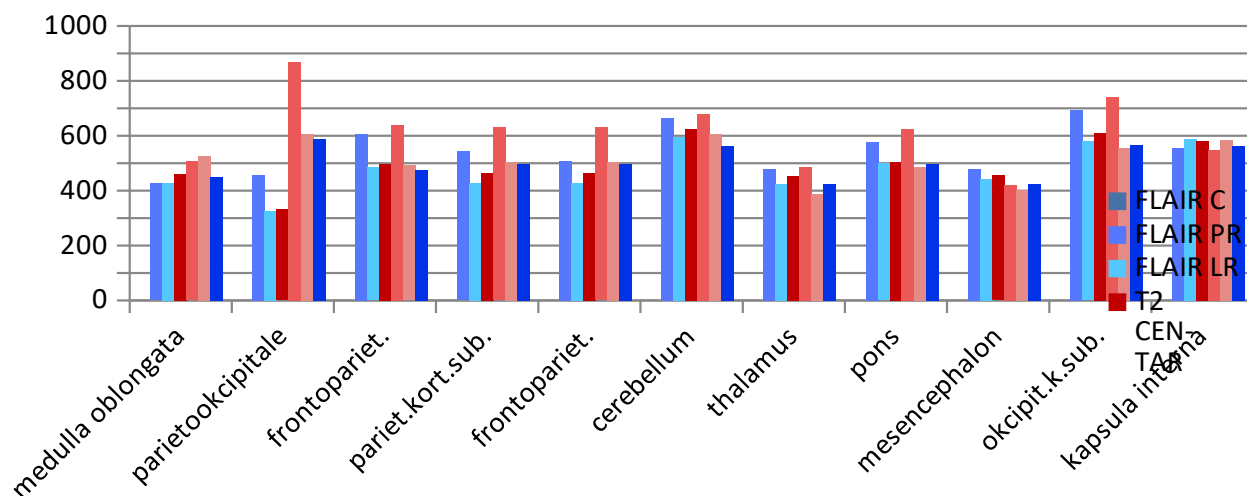
Tabela 1. Srednje vrijednosti intenziteta signala T2 FLAIR i T2 sekvence



Najveći intenzitet signala na lokalizaciji Medulla oblongata je imala T2 sekvenca na prednjem rubu M=525. Najveći intenzitet signala T2 sekvenca u centru je imala na lokalizacijama: Parietookcipitalno kortikalno subkortikalno M=867, Frontoparietalno paraventricularno M=640.83, Parietalno kortikalno subkortikalno M=630.36, Frontoparietalno kortikalno subkortikalno M=571.50 i Cerebellum M=678.66. Najveći intenzitet signala

sekvenca u centru. Najveći intenzitet signala kod lokalizacije Kapsula interna M=587 imala je T2 FLAIR sekvenca na prednjem rubu.

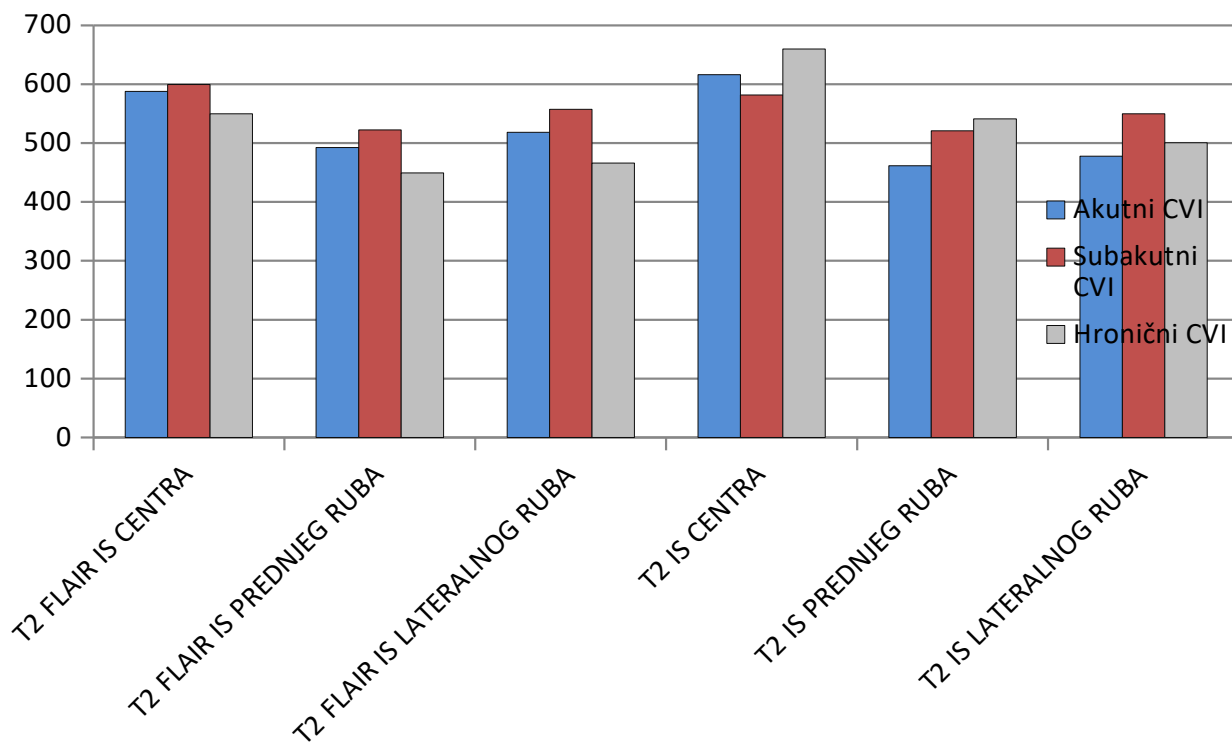
Najveći intenziteti signala sa T2 FLAIR sekvencom su zabilježeni u centru, prednjem i lateralnom rubu CVI-a, kada su simptomi bili stari od 7-30 dana. Kod simptoma starih do 7 dana T2 FLAIR sekvenca je imala veći intenzitet signala na prednjem i lateralnom



Grafikon 1. Srednje vrijednosti intenziteta signala T2 FLAIR i T2 sekvence u odnosu na lokalizaciju CVI-a

T2 FLAIR sekvence u centru CVI-a je bio na lokalizaciji Thalamus M=479.50. Najveći intenzitet signala na lokalizaciji Pons imala je T2 sekvenca u centru M=625.80. Najveći intenzitet signala kod lokalizacije Mesencephalon M=479.50 i Okcipitalno kortikalno subkortikalno M=694.25 imala je T2 FLAIR

rubu, dok je T2 sekvenca imala veći intenzitet signala u centru CVI-a. Kod T2 sekvence najveći intenzitet zabilježen je kada su simptomi bili stariji od mjesec dana u centru, prednjem i lateralnom rubu.



Grafikon 2. Srednje vrijednosti intenziteta signala T2 FLAIR i T2 sekvence kod akutnog, subakutnog i hroničnog CVI-a.

DISKUSIJA

Nekoliko studija je ocijenilo osjetljivost T2 FLAIR i T2 sekvence kod cerebrovaskularnog infarkta i utvrdili da T2 FLAIR sekvenca ima superiornije mogućnosti u detekciji, boljem prikazu i jasnijem razlikovanju rubova CVI-a od rubova zdravog tkiva.^(8,9) U našem ispitivanom uzorku, vrijednosti intenziteta signala su znatno niže na T2 FLAIR sekvenci kod hroničnog CVI-a zbog supresije vode koja se nalazi na mjestu hroničnog CVI-a. Veći broj pacijenata sa hroničnim CVI-om (54 pacijenata) u odnosu na akutni (43 pacijenta) i subakutni CVI (21 pacijent) dao je veće vrijednosti intenziteta signala na T2 sekvenci u odnosu na T2 FLAIR sekvencu, te doveo do zaključka da u ovom slučaju T2 sekvenca daje bolji prikaz moždanog udara. Posmatrajući proteklo vrijeme od nastanka prvih simptoma, na osnovu srednjih vrijednosti intenziteta signala, dokazali smo da je T2 FLAIR sekvenca senzitivnija kod prikaza akutnog i subakutnog moždanog udara, dok je T2 sekvenca senzitivnija kod prikaza hroničnog moždanog udara. Lansberg MG. et al. su utvrdili karakteristike intenziteta signala akutnih i subakutnih ishemijskih lezija u procjeni starosti lezija. Dokazali su da se srednje vrijednosti intenziteta signala postepeno povećavaju u prvih 7 dana kod CVI-a. U



periodu od 8 do 14 dana vrijednosti signala su pokazale umjereno smanjenje vrijednosti. Međutim, nakon 14 dana vrijednosti intenziteta signala su ostale stabilne na T2 FLAIR sekvenci, dok su se vrijednosti intenziteta signala na T2 sekvenci značajno povećavale. Podaci ovog istraživanja su u korelaciji sa našim dobivenim rezultatima gdje smo zabilježili veće vrijednosti intenziteta signala T2 FLAIR sekvence kod akutnih i subakutnih moždanih udara, dok su vrijednosti kod hroničnog moždanog udara bile veće na T2 sekvenci.⁽¹⁰⁾

ZAKLJUČAK

T2 FLAIR sekvenca je senzitivnija i omogućava jasniji prikaz akutnog i subakutnog moždanog udara, dok T2 sekvenca ima superiornije mogućnosti kod prikaza hroničnog moždanog udara.

LITERATURA

1. Nagaraja D, Karthik N. *Imaging in Stroke. Medicine.* 2011; 215-216. URL: <https://citeseerx.ist.psu.edu/viewdoc/download?doi=10.1.1.690.1432&rep=rep1&type=pdf>
2. Davis S, Donnan G A. *Time Is Penumbra: Imaging, Selection and Outcome. Cerebrovasc Dis.* 2014;38:59-72. URL: <https://doi.org/10.1159/000365503>
3. Baird AE, Warach S. *Magnetic Resonance Imaging of Acute Stroke. Journal of Cerebral Blood Flow and Metabolism.* 1998; 583-609. URL: <https://doi.org/10.1097%2F00004647-199806000-00001>
4. Merino JG, Warach S. *Imaging of acute stroke. Nat Rev Neurol.* 2010;6: 560-571. URL: <https://doi.org/10.1038/nrneurol.2010.129>
5. Mascalchi M, Filippi M, Floris R, Fonda C, Gasparotti R, Villari N. *Diffusion-weighted MR of the brain: methodology and clinical application. Radiol. Med.* 2005;109: 155-97. URL: <https://pubmed.ncbi.nlm.nih.gov/15775887/>
6. Toyoda K, Ida M, Fukuda K. *Fluid-attenuated inversion recovery intraarterial signal: an early sign of hyperacute cerebral ischemia. American Journal of Neuroradiology.* 2001;22(6): 1021-1029. URL: <http://www.ajnr.org/content/22/6/1021.long>
7. Neil JJ. *Diffusion imaging concepts for clinicians. Journal of Magnetic Resonance Imaging.* 2008;27(1): 1-6. URL: <https://doi.org/10.1002/jmri.21087>
8. Noguchi K, Ogawa T, Inugami A, Fujita H, Hatazawa J, Shimosegawa E, Okudera T, Uemura K, Seto H. *MRI of acute cerebral infarction: a comparison of FLAIR and T2-weighted fast spin-echo imaging. Neuroradiology.* 1997;39(6): 406-10. URL: <https://doi.org/10.1007/s002340050433>
9. Ricci PE, Burdette JH, Elster AD, Reboussin DM. *A Comparison of Fast Spin-Echo, Fluid-Attenuated Inversion-Recovery, and Diffusion-Weighted MR Imaging in the First 10 Days after Cerebral Infarction. AJNR Am J Neuroradiol.* 1999;20: 1535-1542. URL: <https://pubmed.ncbi.nlm.nih.gov/10512242/>
10. Lansberg MG, Thijs VN, O'Brien MW, Ali JO, de Crespigny AJ, Tong DC, Moseley ME, Albers GW. *Evolution of Apparent Diffusion Coefficient, Diffusion-weighted, and T2 - weighted Signal Intensity of Acute Stroke. AJNR Am J Neuroradiol.* 2001;22: 637-644. URL: <https://pubmed.ncbi.nlm.nih.gov/11290470/>