

The mechanical thrombectomy during coil embolisation of the ruptured intracranial aneurysm

Mehanička trombektomija prilikom koilovanja rupturirane intrakranijalne aneurizme

Deniz Bulja¹, Odej Ali Abdu¹, Merim Jusufbegović¹, Sandra Vegar-Zubović¹

¹ Radiology clinic, Clinical center of Sarajevo University, Sarajevo, Bosnia and Herzegovina

Corresponding author: Merim Jusufbegović, Radiology clinic, Clinical center of Sarajevo University, Sarajevo, Bosnia and Herzegovina, Bolnička 25, 71000 Sarajevo, Email: mjusufbegovic@gmail.com

Received: 18.09.2020.

Accepted: 20.10.2020.

DOI: <https://doi.org/10.48026/isnn.26373297.2020.11.1.7>

Abstract

Experience in managing thromboembolic complications of distal blood vessels during coil embolization in the case of subarachnoid hemorrhage (SAH) is still limited. This is the presentation of the case of a 23-year-old man with a ruptured small aneurysm who experienced thromboembolic occlusion during coil embolization. Mechanical thrombectomy resulted in complete recanalization of the occluded branches without ischemic complications. This case should be used for the use of mechanical thrombectomies as an effective rescue strategy and treatment of distal arteries occlusions of the brain.

Keywords: mechanical thrombectomy, interventional neuroradiology, magnetic resonance imaging, computed tomography

Apstrakt

Iskustvo prilikom rukovođenja tromboembolijskim komplikacijama distalnih krvnih sudova prilikom koilovanja u slučaju subarahnoidalnog krvarenja (SAH) još uvijek je ograničeno. Prikazan je slučaj 23-godišnjeg muškarca sa puknutom malom aneurizmom koja je tokom koilovanja doživjela tromboemboličku okluziju. Mehanička trombektomija rezultirala je potpunom rekanalizacijom začepljene grane bez ishemijskih komplikacija. Ovaj slučaj trebao bi poslužiti da potakne upotrebu mehaničke trombektomije kao učinkovite strategije spašavanja i liječenja okluzija distalnih arterija mozga.

Cljučne riječi: mehanička trombektomija, interventna neuroradiologija, magnetna rezonanca, kompjuterizirana tomografija

Uvod

Sve je više dokaza o efikasnosti mehaničke trombektomije kod pacijenata sa akutnim moždanim udarom koji se dešava usljed začepljenja velikih krvnih sudova [1]. Tako u posljednje vrijeme imamo veliki napredak u razvoju aspiracijskih katetera kod endovaskularnih procedura, te samim time i povećan broj procedura manualne aspiracijske trombektomije kod pacijenata sa akutnim ishemijskim moždanim udarom i začepljenjem velikih krvnih žila. Sa druge strane, iskustvo ove tehnike prilikom liječenja tromboembolijskih komplikacija distalnih žila tokom embolizacije

intrakranijalnih aneurizmi još uvijek je ograničeno.

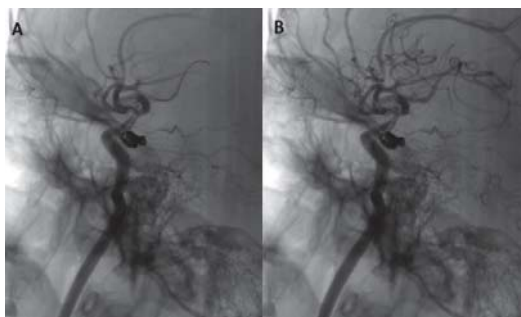
U ovom prikazu slučaja prezentujemo uspješno obavljen tretman mehaničke trombektomije koristeći kateter Sofia plus 6Fr kod pacijenta kojem se desila tromboembolijska okluzija u području sfenoidalnog (M1) segmenta arterije cerebri medije (ACM) prilikom koilovanja manje aneurizme proksimalni dio unutarnje karotidne arterije (ACI).

Prikaz slučaja

Dvadesetogodišnji pacijent dolazi na Kliniku za radiologiju radi pregleda kompjuterizovanom tomografijom (CT) gdje su dijagnosticirani znaci subarahnoidalnog krvarenja (SAH) usljed

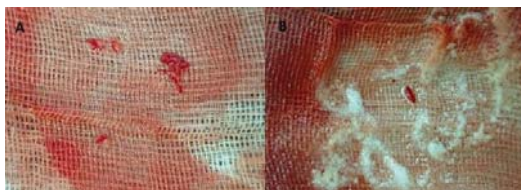
rupture aneurizme na C7 segmentu, odnosno na ishodištu PComm lijevo. Nakon 15 dana urađen je kontrolni CT pregled gdje su i dalje prisutni znaci verificiranog SAH-a te je odlučeno da se radi koilovanje aneurizme.

Prilikom izvođenja dinamskog angiograma lijeve ACI vizualizirano je postojanje aneurizmske formacije u području komunikantnog segmenta lijeve ACI koja je usmjerena prema posteriorno. Nakon toga je pristupljeno plasiranju drugog uvodača Arrow 6Fr u područje lijeve ACC praćeno plasmanom DAC Sofia 6Fr u kavernozi segment lijeve ACI, a potom je pristupljeno koilovanju aneurizmske formacije koilovnicima veličine 8mmx25cm, te gradualno manjim. Po završetku procedure koilovanja utvrđeno je postojanje trombotske mase u području završnog segmenta lijeve ACI kao i u području početnih segmenata ACA i ACM sa lijeve strane (Slika 1).



Slika 1. Okluzija završnog segmenta lijeve ACI kao i u području početnih segmenata ACA i ACM (A) Rekanalizacija nakon urađene manualne trombektomije (B)

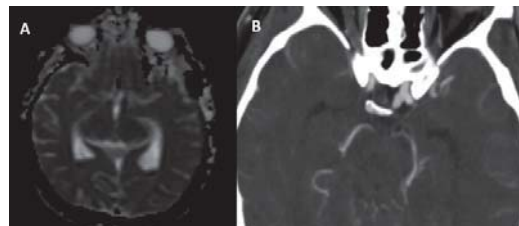
Potom je urađena izmjena materijala i plasiran aspiracioni kateter Sofia plus 6Fr u područje M1 segmenta ACM gdje se izvodi mehanička trombektomija metodom aspiracije (Slika 2).



Slika 2. Aspirirana trombska masa nakon uspješne manualne trombektomije (A,B)

Na kraju procedure utvrđeno je da postoji zadovoljavajuća angiografska slika u pogledu koilovane aneurizme, a nisu vizualizirani defekti

u kontrastnom punjenju sliva lijeve ACI po tipu eventualnih defekata u kontrastnom punjenju - TICI 3. Urađen je i MRI pregled kranijuma gdje je izvedena difuziona sekvenca i nije utvrđena naznaka postojanja svježih ishemijskih lezija intrakranijalno, a zatim i CT angiografija krvnih sudova mozga (Slika 3).



Slika 3. MRI difuzija (eng. diffusion weighted imaging - DWI) kranijuma ne ukazuje na postojanja svježih ishemijskih lezija (A) CT angiografija krvnih sudova mozga (B)

Pacijent je otpušten iz bolnice nakon 10 dana bez bilo kakvih kliničkih deficita (mRs=0).

Diskusija

Komplikacije u vidu akutne intraproceduralne tromboze prilikom endovaskularnih tretmana koilovanja cerebralnih aneurizmi dešavaju se u 5-10% slučajeva [2]. Tromboemboličke komplikacije rupturiranih aneurizmi dešavaju se u 4,7% slučajeva od čega 1,9% rezultira mortalitetom i 2,8% morbiditetom [3]. Uprkos aplikaciji heparina, kako sistemskoj, tako i kroz vodilicu i mikrokater, tokom tretmana koilom mogu se desiti embolični procesi kojima uzrok može biti nekoliko izvora; oni uključuju oštećenja lomljivih plakova, jatrogenu disekciju, mjehuriće zraka i tromb ili svježi ugrušak u aneurizmi i kateterima [4].

U slučaju našeg pacijenta odlučeno je za mehaničku trombektomiju sa ciljem smanjenja rizika od krvarenja i prevencije ozbiljnih ishemijskih deficita.

U multicentričnoj studiji koja je nedavno provedena pokazano je da tehnika direktne aspiracije prvog prolaska (eng. A Direct Aspiration first Pass Technique - ADAPT) postiže visoku stopu rekanalizacije (78%) kod ishemijskog moždanog udara, slično kao kod stent-retrievera [5]. Direktna aspiracija tromba bez potrebe za prolazom kroz okluziju i mogućnost upotrebe pomoćnih uređaja, kao što su stent-retriveri, glavna je prednost ove tehnike.



Kod ovog pacijenta postignuta je potpuna rekanalizacija bez novih ishemijskih ili hemoragičnih moždanih udara te dobrog kliničkog i neurološkog konačnog ishoda.

Zaključak

Iskustvo prikazano u ovom slučaju trebalo bi potaknuti upotrebu mehaničke trombektomije za tromboembolijske okluzije prilikom SAH-a.

Ovu tehniku također treba preporučiti i kod tromboembolijskih komplikacija distalnih žila gdje za rezultat ima bolji klinički i neurološki ishod, izbjegavajući potrebu za intraarterijskom ili sistemskom fibrinolizom.

Reference

1. Berkhemer O, Fransen P, Beumer D, van den Berg L, Lingsma H, Yoo A et al. A Randomized Trial of Intraarterial Treatment for Acute Ischemic Stroke. *New England Journal of Medicine*. 2015; 372(1): 11-20.
2. Pelz DM, Lownie SP, Fox AJ. Thromboembolic events associated with the treatment of cerebral aneurysms with Guglielmi detachable coils. *AJNR. American Journal of Neuroradiology*. 1998 Sep; 19(8): 1541-1547.
3. Van Rooij WJ, Sluzewski M, Beute GN, Nijssen PC. Procedural complications of coiling of ruptured intracranial aneurysms: incidence and risk factors in a consecutive series of 681 patients. *AJNR Am J Neuroradiol*. 2006 Aug; 27(7): 1498-501.
4. Rordorf G, Bellon RJ, Budzik RE Jr, Farkas J, Reinking GF, Pergolizzi RS et al. Silent thromboembolic events associated with the treatment of unruptured cerebral aneurysms by use of Guglielmi detachable coils: prospective study applying diffusion-weighted imaging. *AJNR Am J Neuroradiol*. 2001 Jan; 22(1): 5-10.
5. Turk AS, Frei D, Fiorella D, Mocco J, Baxter B, Siddiqui A et al. ADAPT FAST study: a direct aspiration first pass technique for acute stroke thrombectomy. *J Neurointerv Surg*. 2014 May; 6(4): 260-4